

<p>【イベント名】 第1回 インドネシア内視鏡症例カンファレンス</p>	<p>【概要】 このイベントはインドネシア大学シプト・マンガカサモ病院 内科学部 消化器病学科が主催し、13の大学病院が参加した。ファーター乳頭部腫瘍に対するERCP(内視鏡的逆行性肝管膵管造影)および結腸ポリープ切除の2症例が紹介されたが、双方とも成功裏に終了した。映像・音声、ディスカッションについても滞りなかった。このような機会を設けてくれたTEMDECに感謝したい。</p>
<p>【期日】 2016.10.05</p>	
<p>【会場】 インドネシア大学 (インドネシア), アイルランガ大学 (インドネシア), スマトラウタラ大学 (インドネシア), パジャジャラン大学 (インドネシア), ディポネゴロ大学 (インドネシア), ガジャ・マダ大学 (インドネシア), ウダヤナ大学 (インドネシア), セベラス・マレット大学 ムワルディ病院 (インドネシア), ハサヌディン大学 (インドネシア), ブラウィジャヤ大学 (インドネシア), アンダラス大学 (インドネシア), プルサハバタン病院 (インドネシア), ファトマワティ病院 (インドネシア), 九州大学病院 (日本)</p>	



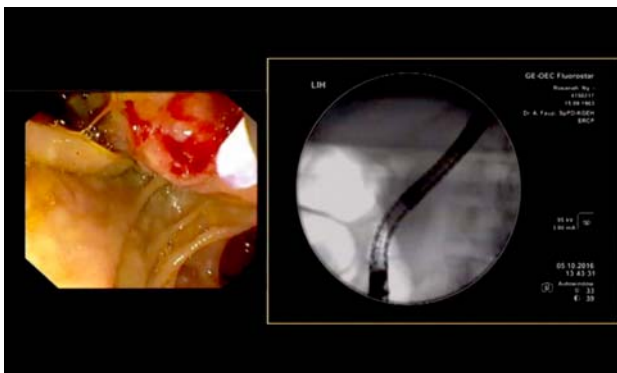
ガジャ・マダ大学の様子。

撮影場所：ガジャ・マダ大学



ブラウィジャヤ大学の様子。

撮影場所：ブラウィジャヤ大学



提示された内視鏡とX線の動画像。

撮影場所：九州大学病院



モニターに表示される接続施設。

撮影場所：九州大学病院



パジャジャラン大学の様子。

撮影場所：パジャジャラン大学



ディポネゴロ大学の様子。

撮影場所：ディポネゴロ大学