#1815

2023.11.07

第34回 インドネシアとの神経内科カンファレンス

【参　加　施　設】	【概　要】
インドネシア大学（インドネシア），サムラトランギ大学（インドネシア），ガジャ・マダ大学（インドネシア），ブラウィジャヤ大学（インドネシア），スリウィジャヤ大学（インドネシア），ムワルディ総合病院（インドネシア），九州大学病院（日本），アイルランガ大学（インドネシア），高知大学（日本），セベラス・マレット大学（インドネシア）	今回の会議では非典型な多発性硬化症の１症例について議論を行った。この症例を通じて多発性硬化症の典型例と非典型例の症状と放射線画像の特徴について学ぶことができた。また、議論はとてもよく進み、参加した全ての施設からコメントや質問が挙げられた。ネットワークと音に技術的な問題が若干生じたが会議全体には影響しなかった。

モニタに表示される接続施設

撮影場所：九州大学病院

サムラトランギ大学の様子

撮影場所：サムラトランギ大学

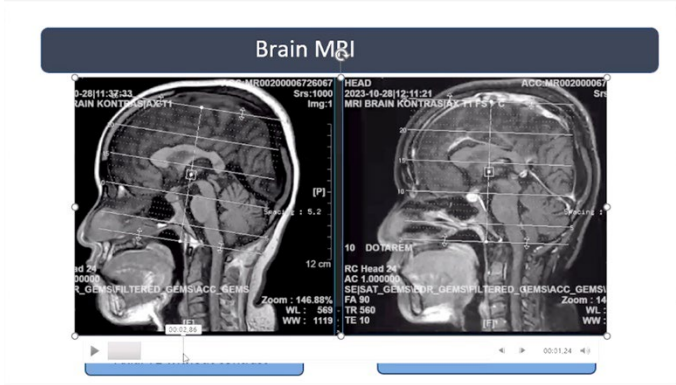

提示されたスライド

撮影場所：九州大学病院

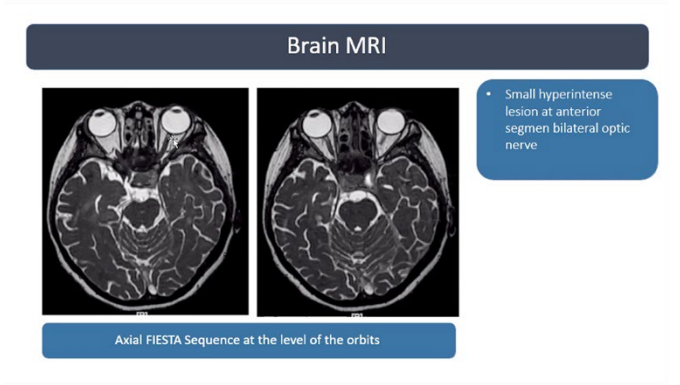

提示されたスライド

撮影場所：九州大学病院

九州大学病院の様子

撮影場所：九州大学病院

インドネシア大学の様子

撮影場所：インドネシア大学