#1802

2023.10.12

第31回 ラテンアメリカテレカンファレンス

【参　加　施　設】	【概　要】
九州大学病院（日本），チリ国立がんセンター（チリ），コスタリカ ガストロクリニカ（コスタリカ），ブラジル癌研究所（ブラジル），連邦直轄区 バーゼ病院（ブラジル），バレトス アモール病院（ブラジル），ヴィタ バーテル病院（ブラジル），ギレルモ・アルメナーラ・イリゴエン病院（ペルー），福岡大学筑紫病院（日本），大阪国際がんセンター（日本），近畿大学（日本），R&M 医療センター合同会社（ロシア），スペイン記念日大学病院（スペイン），クアランプール病院（マレーシア），台北病院（台湾），広州中医薬大学附属第一病院（中国），エルクルセ病院（アルゼンチン），セントルークス医療センター ケソン市（フィリピン）	バレトス アモール病院から、興味深い２症例が提示された。１つは低異型度虫垂粘液性腫瘍、もう１つは全身真菌感染症であるパラコクシジオイデス症の胃腸障害だった。詳細に分析された病理組織画像と内視鏡画像をもとに有用な議論と解説が行われた。また、クイズが提示され、参加者の疑問を解明しながら議論された。

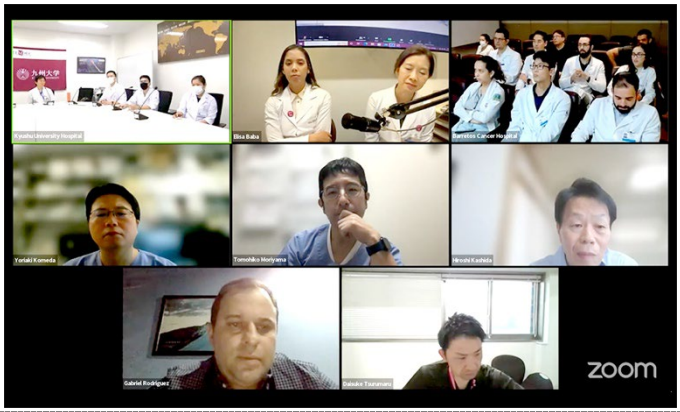

モニタに表示される接続施設

撮影場所：九州大学病院

発表するDr. Baraldo（左）と座長のDr. Baba（右）

撮影場所：九州大学病院

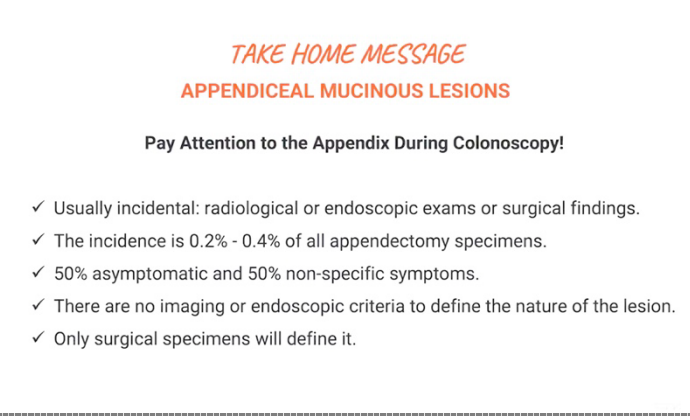

提示されたスライド（低異型度虫垂粘液性腫瘍）

撮影場所：九州大学病院

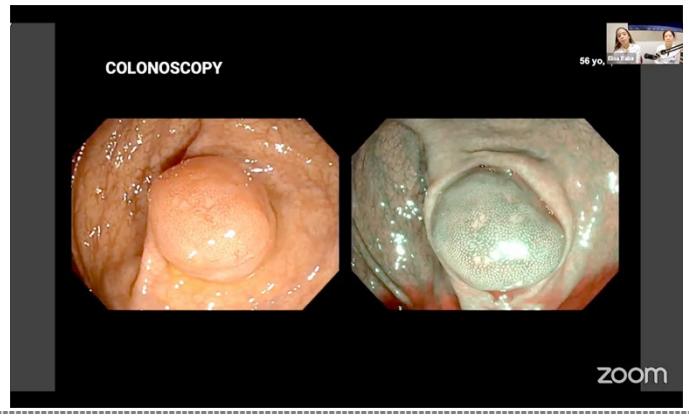

提示されたスライド（低異型度虫垂粘液性腫瘍）

撮影場所：九州大学病院

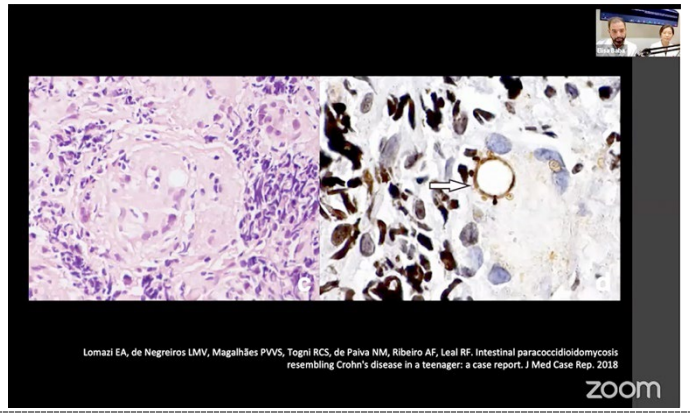

提示されたスライド（パラコクシジオイデス症の胃腸障害）

撮影場所：九州大学病院

バレトス アモール病院の様子

撮影場所：九州大学病院