**#1743**

**2023.06.21**

# 第39回 日中早期胃がんカンファレンス

| 【参　加　施　設】 | 【概　要】 |
|---|---|
| 北京協和医院（中国），復旦大学中山病院（中国），天津医科大学（中国），福岡大学筑紫病院（日本），九州大学病院（日本），山東省立医院（中国），順天堂大学（日本），北京医院（中国），首都医科大学附属北京友誼医院（中国） | 今回のカンファレンスでは、特殊な早期胃がん4症例の内視鏡所見について議論した。胃底腺粘膜型胃癌（GA-FGM）は、内視鏡による存在診断が時に困難である。GA-FGMが深部浸潤している症例は予後不良のため、手術が必要である。そのほかに、腺腫と高異型度上皮内腫瘍（HGIN）の、内視鏡や病理組織での見分け方について議論した。 |

北京協和医院の様子

撮影場所：九州大学病院



天津医科大学の様子

撮影場所：九州大学病院

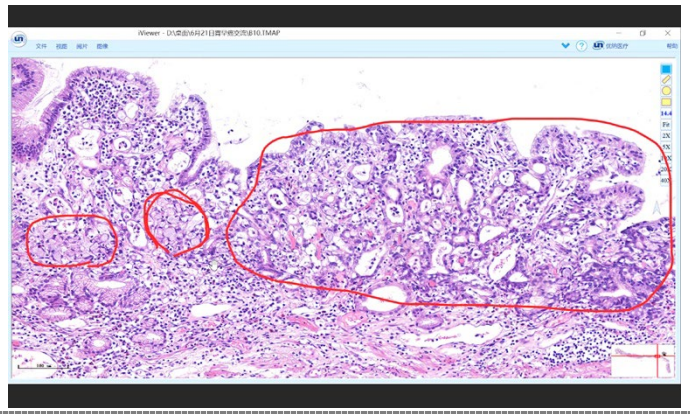

提示されたスライド

撮影場所：九州大学病院

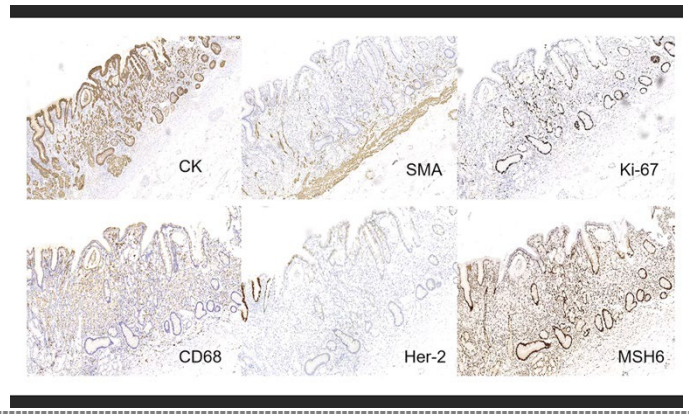


提示されたスライド

撮影場所：九州大学病院

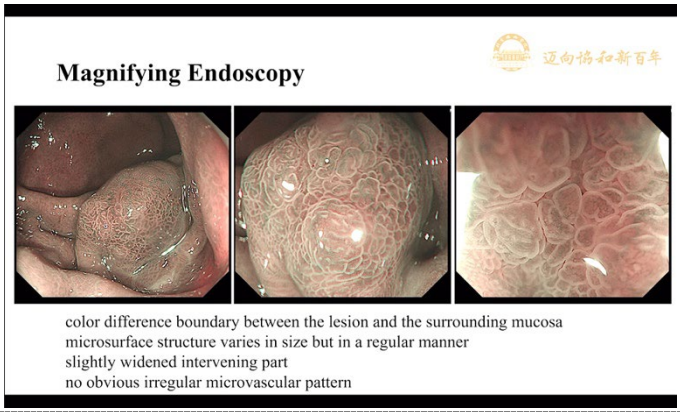


提示されたスライド

撮影場所：九州大学病院

コメントするDr.八尾

撮影場所：九州大学病院