#1706

2023.03.15

第38回 日中早期胃がんカンファレンス

【参　加　施　設】	【概　要】
北京協和医院（中国），復旦大学中山病院（中国），天津医科大学（中国），南方医科大学 南方医院（中国），福岡大学筑紫病院（日本），九州大学病院（日本），山東省立医院（中国），中国疾病予防管理センター（中国），順天堂大学（日本），ノボシビルスク国立医科大学 ノボシビルスク州地域病院（ロシア），北京医院（中国），中国医学科学院がん病院（中国），南京大学医学院附属鼓楼病院（中国），首都医科大学附属北京友誼医院（中国），福建省立病院（中国），ビエット ドゥック 病院（ベトナム），マリオット ホテル カトマンズ（ネパール）	今回の会議では、4症例について徹底的な議論を行った。びまん性胃病変については、胃壁の伸展性と硬化像が良性か悪性かを決定するのに重要である。時に、複数個所から生検を繰り返し行うことが明確な診断のために必要となる。また、未分化型混在早期胃がんを内視鏡所見から確実に診断する方法や、病理学的に根治度をどのように分類し決定するかについても議論した。
モニタに表示される接続施設	発表するDr. Liu
撮影場所：九州大学病院	撮影場所：九州大学病院
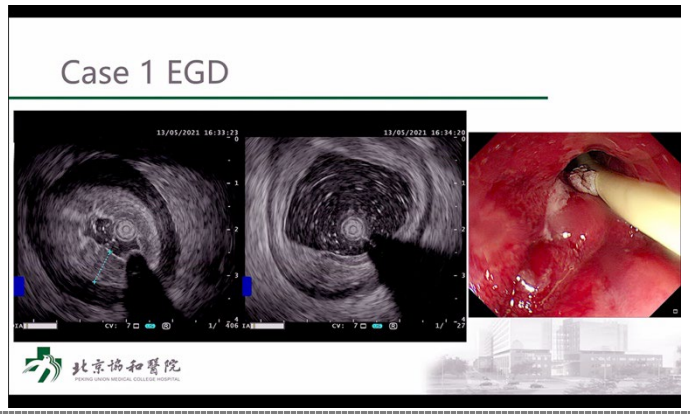	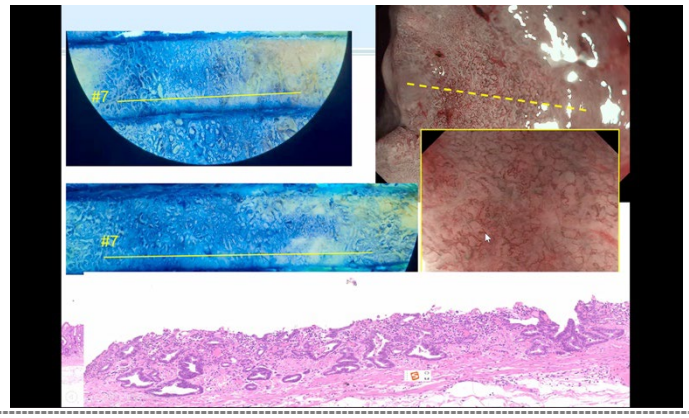
提示されたスライド	提示されたスライド
撮影場所：九州大学病院	撮影場所：九州大学病院
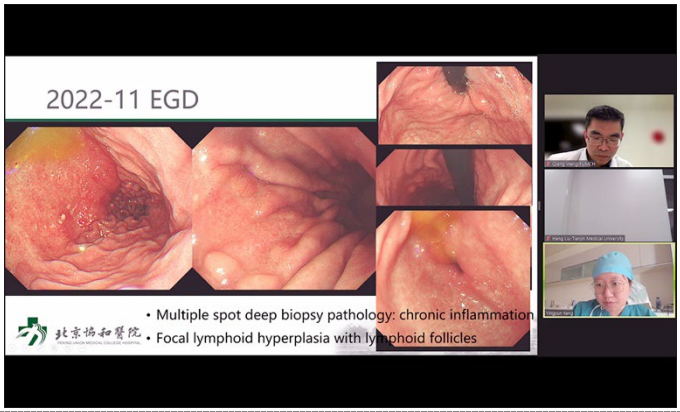	
提示されたスライドと接続施設	コメントするDr.八尾
撮影場所：九州大学病院	撮影場所：九州大学病院