#1654

2022.12.07

第37回 日中早期胃がんカンファレンス

【参　加　施　設】	【概　要】
北京協和医院（中国），復旦大学中山病院（中国），天津医科大学（中国），南方医科大学 南方医院（中国），福岡大学筑紫病院（日本），九州大学病院（日本），山東省立医院（中国），順天堂大学（日本），北京医院（中国），中国医学科学院がん病院（中国），首都医科大学附属北京友誼医院（中国）	今回は４症例について徹底的に議論した。リンパ管侵襲陽性胃がんは内視鏡的粘膜下層剥離術（ESD）後に手術が必要であった。未分化型がんではESD前に病変周囲からの陰性生検を必ず実施すべきである。稀な特殊型胃がんの胎児消化管上皮類似胃がんに対してESDを実施した症例が報告された。胃底腺領域の隆起性病変に対し、VS classificationが良悪性の鑑別に有効であった。

モニタに表示される接続施設

撮影場所：九州大学病院

九州大学病院の様子

撮影場所：九州大学病院

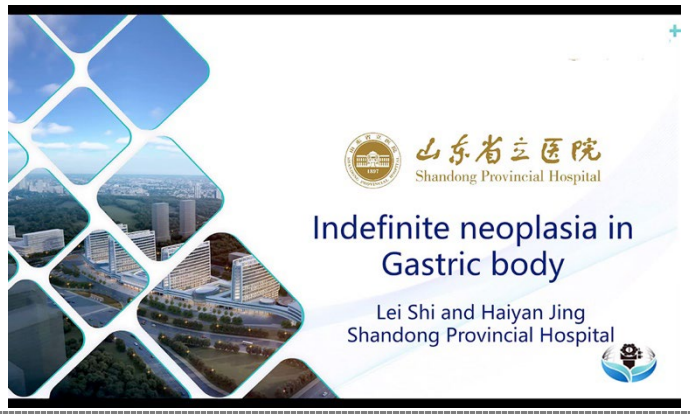

提示されたスライド

撮影場所：九州大学病院

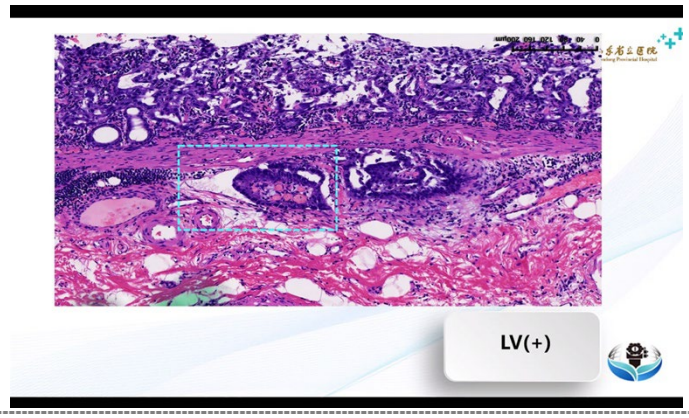

提示されたスライド

撮影場所：九州大学病院



発表するDr. Haiyan Jing

撮影場所：山東省立医院

九州大学病院の様子

撮影場所：九州大学病院