

<p>【イベント名】 第2回 ミャンマーと日本の小児外科カンファレンス</p>	<p>【概要】 九州大学の小児外科は、2016年よりヤンゴン子ども病院に対し、小児生体肝移植をはじめとした技術サポートを行っている。今回はCovid-19にてミャンマー渡航が叶わない中、術後患者および次回の肝移植候補者に関する症例検討会を実施した。今回、日本とミャンマー間で初めてスムーズにテレファレンスが実施出来たことは非常に意義深い。</p>
<p>【期日】 2020.06.29</p>	
<p>【会場】 九州大学病院 (日本), ヤンゴン第一医科大学 (ミャンマー)</p>	

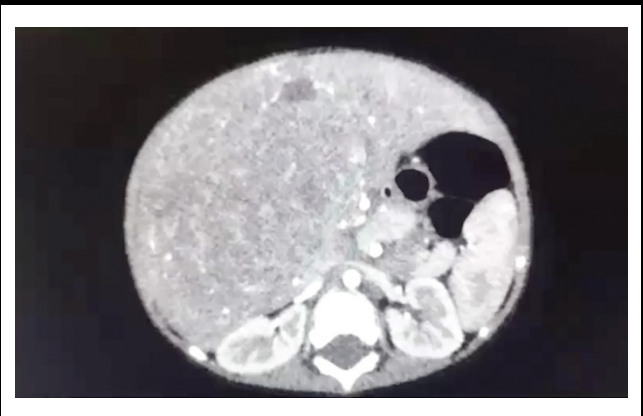
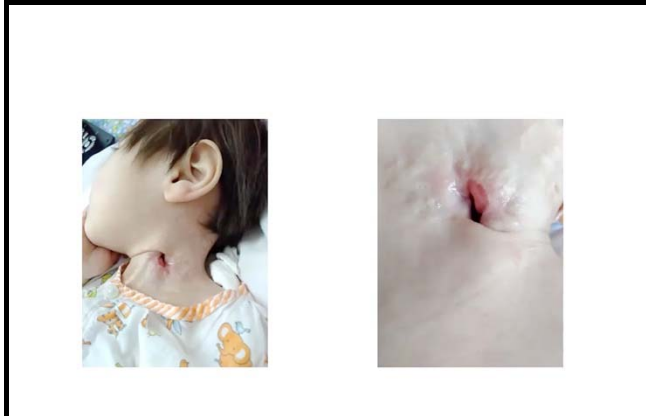


モニターに表示される接続施設。

コメントをするDr. 田口。

撮影場所：九州大学病院

撮影場所：九州大学病院



提示されたスライド。

提示されたスライド。

撮影場所：九州大学病院

撮影場所：九州大学病院

Candidate (3)

- 9 ½ years old patient with known case of biliary atresia with operated Kasai's operation since 1 month of age in YCH
- Took regular follow up with pediatric surgeon in YCH up to 3 years of age
- At 3 ½ years old, history of surgical exploration with segmental intestinal resection & repair of mesenteric defect due to intestinal obstruction with necrosis at the distal defunctionalized limb of the roux-en Y loop due to internal herniation.



提示されたスライド。

九州大学病院の様子。

撮影場所：九州大学病院

撮影場所：九州大学病院