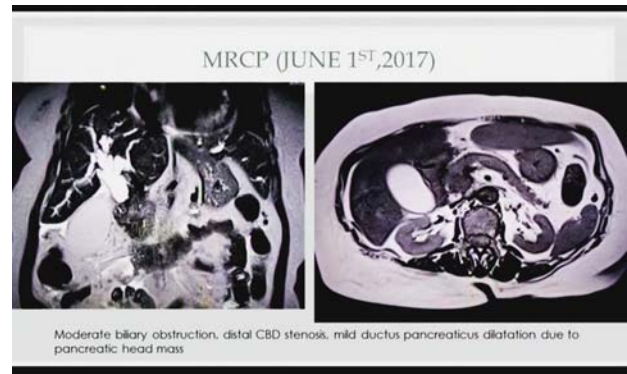
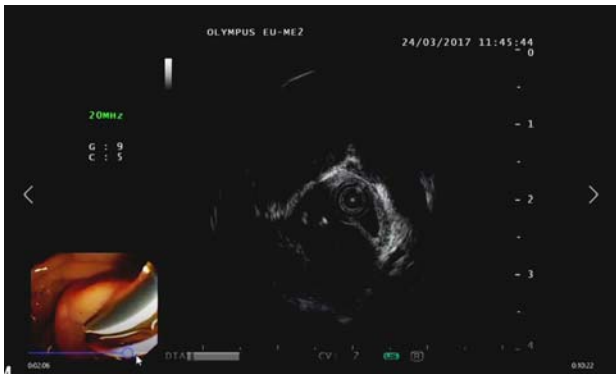


|  |  |
|--|--|
| <p>【イベント名】<br/>第8回 インドネシア内視鏡症例カンファレンス</p>  | <p>【概要】<br/>インドネシア大学医学部シプトマンガカサモ病院消化器科の主催で第8回のカンファレンスが開催された。<br/>Mirizzi症候群の内視鏡超音波検査（EUS）による診断法（1例目）、膵頭部腫瘍に対する超音波内視鏡下穿刺吸引法（EUS-FNA）の有用性（2症例目）に関して多く学ぶことができた。音声・映像ともにスムーズで、討論も非常に興味深いものであった。TEMDECに感謝したい。</p> |
| <p>【期日】 2017.07.13</p>   |  |
| <p>【会場】<br/>インドネシア大学（インドネシア）、パジャジャラン大学（インドネシア）、ディボネゴロ大学（インドネシア）、ガジャ・マダ大学（インドネシア）、ウダヤナ大学（インドネシア）、セベラス・マレット大学 ムワルディ病院（インドネシア）、ブラウィジャヤ大学（インドネシア）、ファトマワティ病院（インドネシア）、九州大学病院（日本）</p> |  |



ディボネゴロ大学での会場の様子。  
撮影場所：ディボネゴロ大学

セベラス・マレット大学からコメントする医師。  
撮影場所：セベラス・マレット大学 ムワルディ病院



提示されたエコー動画。  
撮影場所：九州大学病院

提示されたCT画像のスライド。  
撮影場所：九州大学病院



九州大学病院からコメントするDr. 麻生。  
撮影場所：九州大学病院

ファトマワティ病院での会場の様子。  
撮影場所：ファトマワティ病院