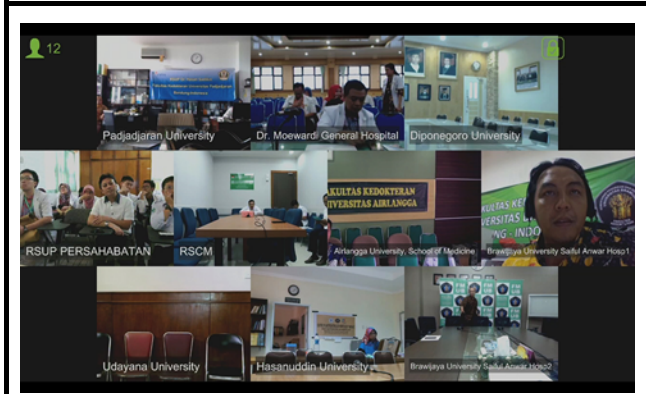


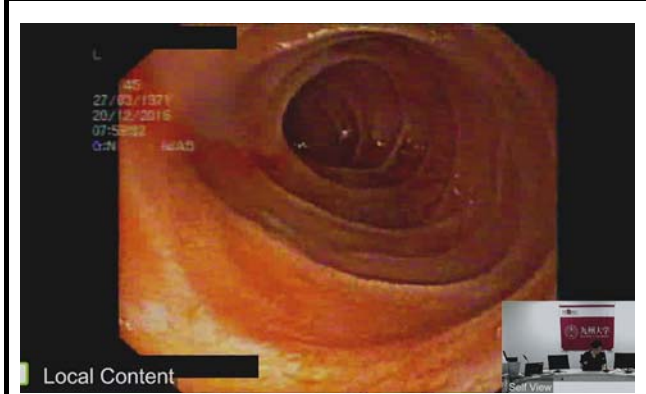
<p>【イベント名】 第4回 インドネシア内視鏡症例カンファレンス</p>	<p>【概要】 第4回インドネシア内視鏡症例カンファレンスはインドネシア、マッカサルのハサヌディン大学 消化器病学-肝臓学部門の主催で行われ、11の大学病院が参加した。消化器内視鏡の難しい2症例が示された。全ての施設が知識、経験、そして症例に対する提案を互いに共有することができた。</p>
<p>【期日】 2017.01.19</p>	
<p>【会場】 インドネシア大学, アイルランガ大学, パジャジャラン大学, ディポネゴロ大学, ガジャ・マダ大学, ウダヤナ大学, セベラス・マレット大学 ムワルディ病院, ハサヌディン大学, ブラウィジャヤ大学, ファトマワティ病院, プルサハバタン病院 (すべてインドネシア), 九州大学病院 (日本)</p>	



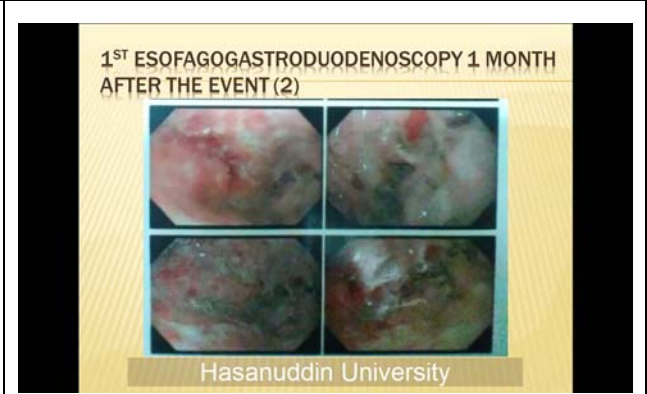モニタに映し出される9地点の様子。
撮影場所：九州大学病院



セベラス・マレット大学 ムワルディ病院での会場の様子。
撮影場所：九州大学病院



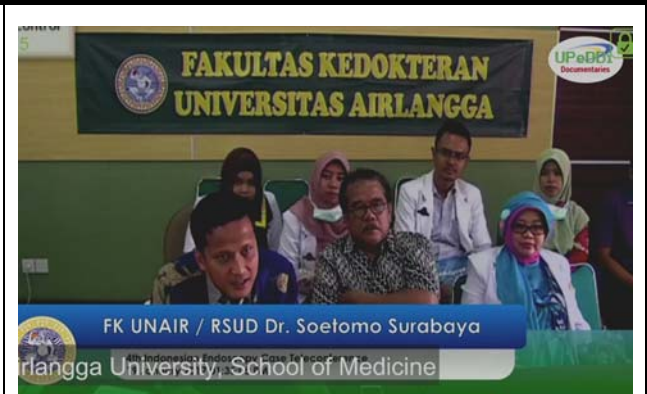提示された内視鏡の映像。
撮影場所：九州大学病院



提示されたスライド。
撮影場所：九州大学病院



コメントするハサヌディン大学のDr. Parewangi (右)。
撮影場所：九州大学病院



アイルランガ大学での会場の様子。
撮影場所：九州大学病院